

Injury Alert (傷害速報)類似事例

加熱式タバコの誤飲による消化管異物 (No.63 加熱式タバコの誤飲の類似事例 9)

事例	基本情報	年齢：0歳 11か月 性別：女児 体重：10.5kg 身長：74.2cm
	家族構成	父、母、本児
	発達・既往歴	特記事なし
臨床診断名		タバコ誤飲・金属片誤飲
医療費		入院 238,110円
原因対象	対象名称	加熱式タバコ 金属片内蔵タバコスティック
	入手経路 使用状況	父が使用している加熱式タバコ。父は日頃から洗面所にある棚（高さ約100cm）に置いていた。本児が時々棚の上を触っており、平時より母はタバコ誤飲を心配して、父に管理について注意するように伝えていた。
発生状況	発生場所	自宅の洗面所
	周囲の人 周囲の環境	母と本児は、入浴後に洗面所に一緒にいた。母は更衣をしていた。同室にある棚の上にパッケージが空いているタバコスティックの箱が置かれていた。
	発生年月日	2021年11月X日（火）午後10時頃
	発生時の 詳しい様子 受診までの経緯	母が洗面所で更衣をしている時に、一緒にいた本児がタバコスティックを誤食したことに気づいた。母は本児の口腔内からタバコを取り出そうと試みたが、本児が飲み込んでしまった。嘔吐などの症状の出現はなかったが、約1時間後に受診した。
医療機関受診時以降の治療経過 転帰		来院時にバイタルサイン、消化器症状を含めて何も異常を認めなかった。母が持参したタバコスティックは口に含むフィルター一部以外が無くなっており、内属されている金属片も無くなっていた。腹部X線検査により胃内にX線非透過性の異物が認められた(図1a)。ニコチンによる中毒症状、および金属片誤飲のため経過観察を目的として入院した。X+1日目から食事と水分の摂取を開始したが、症状は認められなかった。X+2日に再度行われたX線検査でも異物が確認されたが(図1b)、その後間もなく(誤飲から約45時間後)便とともに金属片が排出された(図2)。金属片による血便などの合併症も認められず、X+3日に退院した。入院中に両親に対して再発予防に関する説明を行った。
キーワード		加熱式タバコ、誤飲、金属片、消化管異物、

胸部レントゲン写真)

外来受診時 (11/30 : 第 1 病日) / 第 3 病日

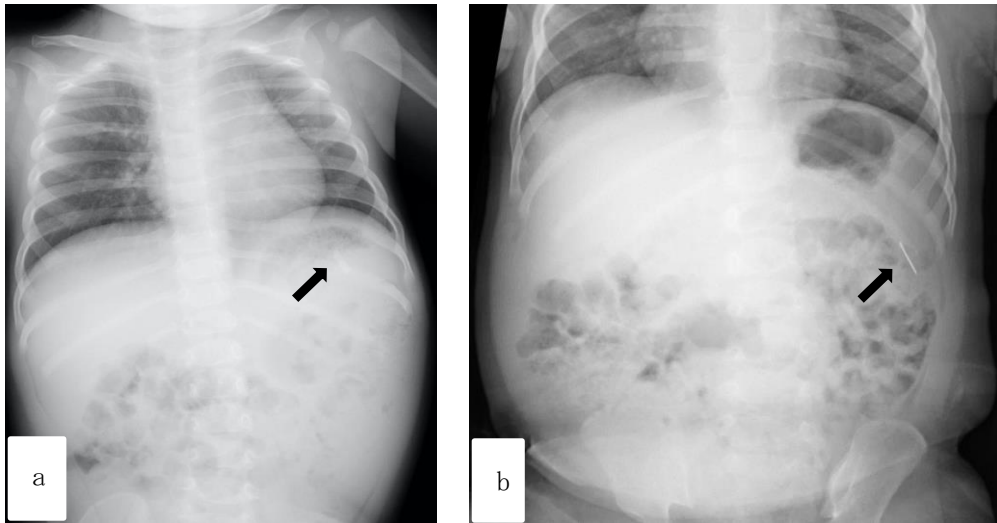


図 1. X 線検査による金属片の同定

- a. X 日受診時。胃内と思われる部位に異物が認められた (矢印)
- b. X+2 日の検査でも異物が認められたが (矢印) この後金属片が排出された




図 2. 排出されたタバコ (約 1 cm) と内属されていた金属片 (約 1cm×0.5cm)

【子どもの生活環境改善委員会からのコメント】

本事例は、これまでも報告されている加熱式タバコの誤飲である。今までと異なる点は、新たな商品であり、たばこ葉が含まれるスティックに加熱のための金属片が内蔵された構造となっている(図 3)。タバコの誤飲の際に金属片を誤飲した事例である。金属片はニッケル合金をステンレス鋼で覆う構造であり、サイズは長さ 12mm、幅 4mm、厚さ 0.06mm である。

図 1 に示された様に胃内にある金属片は X 線検査にて同定することが可能であった。金属片は 0.06mm と薄い。このため、角度や部位による X 線透過性の変化について検証した。3 歳児相当の放射線用シミュレーション人形を用いて、胸部および腹部撮影テストを行った。腹部撮影条件では本事例と同様に、金属片がどの角度であっても同定することが可能であった(図 4)。食道異物を想定した胸部撮影条件では、金属平面が身体に対して水平に

撮影された場合には、同定できないか、同定しづらかった（図5）。

製品によっては加熱式タバコの誤飲により金属片の消化管異物が発生しすること、また、金属片は0.06mmと薄くて角が鋭利であり、組織を損傷する可能性があることを認識しておく。金属片の位置や角度によって、X線検査でも同定され難い場合もあるので注意が必要である。




図3. タバコスティック

左図 下：元の製品、左上：口に含むフィルター部、右上：タバコ葉部
右図 タバコ葉部と中心に入っている金属片

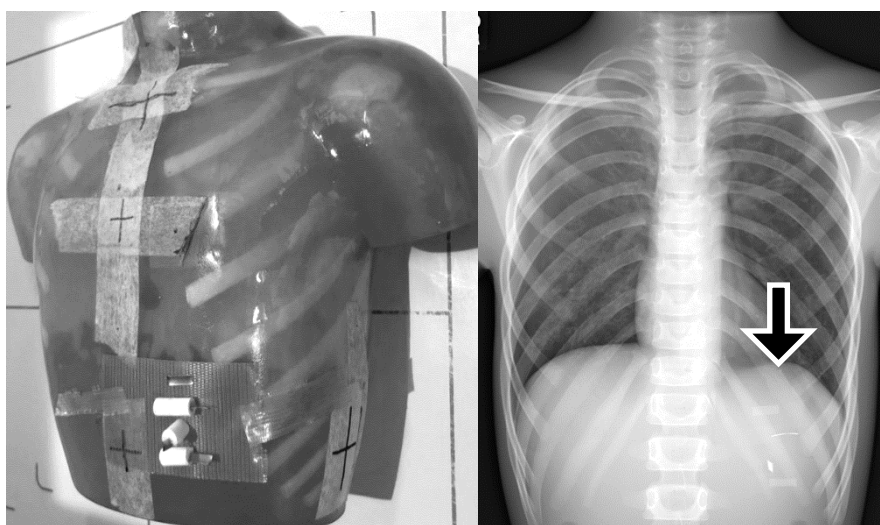


図4. 人形(左図)の左上腹部に対して金属片を水平、垂直(左右方向)、垂直(前後方向)、45度の角度をつけて設置した。右図X線写真では、いずれの金属片も同定が可能であった(矢印)。

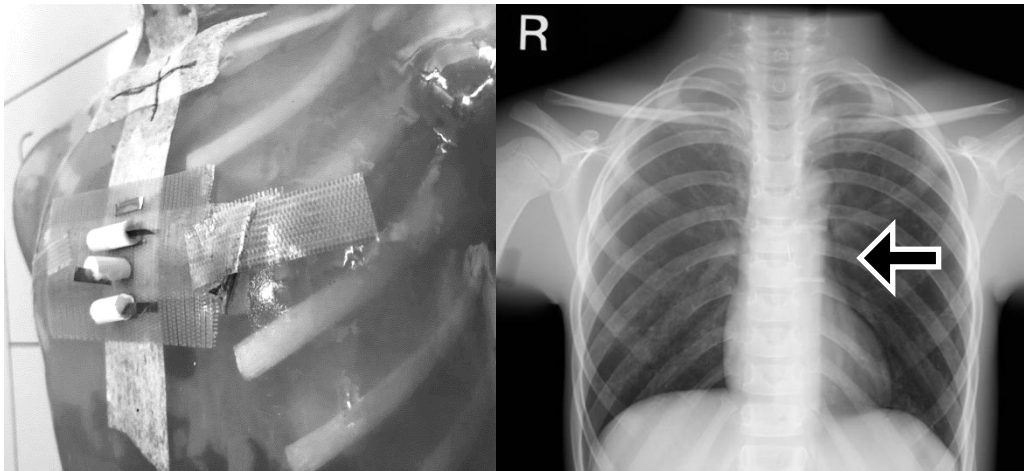


図 5. 人形(左図)の胸部に対して金属片を水平、垂直(左右方向)、垂直(前後方向)、45度の角度をつけて設置した。右図 X 線写真では、胸椎、縦隔陰影と重なり、水平に設置した金属片は同定され難い(矢印)。