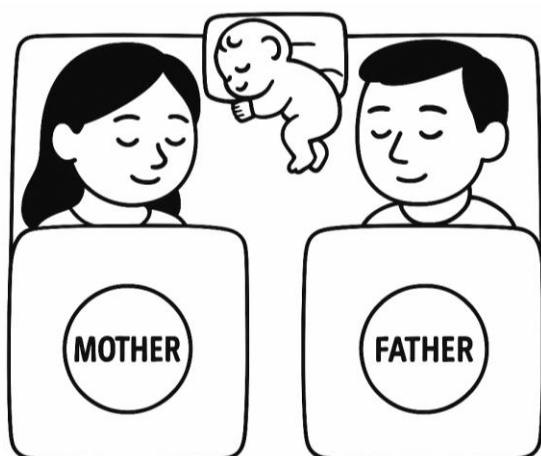


## Injury Alert (傷害速報)類似事例

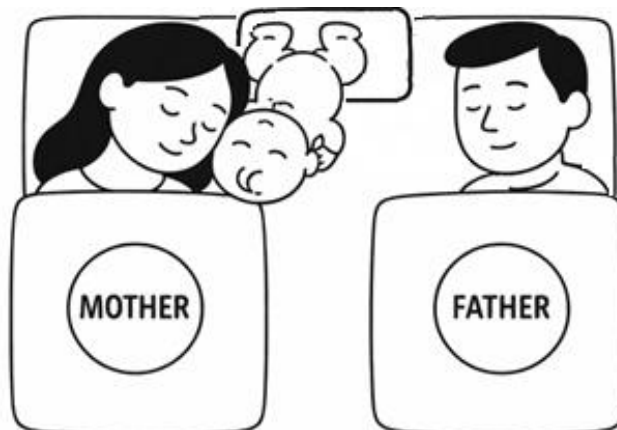
ヘアターニケット(毛髪)による頸部絞扼(No.117 ヘアターニケット(毛髪)による頸部絞扼の類似事例1) ㊦

事例	基本情報	年齢：1歳 3か月 性別：女児 体重：7.5kg 身長：71.0cm
	家族構成	父、母、本児
	発達・既往歴	低身長、低体重のため医療機関Bで経過観察中
臨床診断名		頸部絞扼
医療費		入院 181,750円
原因対象	対象名称	母の毛髪
	入手経路 使用状況	なし
発生状況	発生場所	自宅の寝室
	周囲の人 周囲の環境	母と父の枕元で寝ていた【図1a】。本児には母の毛髪を触る癖があり、寝ている時も母の毛髪を触って、一定時間が経過すると【図1b】のように本児は上下逆転位(180度回転)となり、母の頭部に近接して就寝していることが多かった。 就寝後における日常的な養育状況として、授乳は実施されておらず、体位の調整および啼泣時への対応に限られていた。
	発生年月日	2025年7月X日(火) 午前3時30分
	発生時の 詳しい様子 受診までの経緯	本児は普段通り母と父に挟まれる形【図1a】で寝ていたところ、母が本児の啼泣に気づいた。母の頭側にいたため【図1b】自分の方に引き寄せた際に、毛髪を引っ張られる感覚と、首が締まったような声を認めたため父を大声で呼び起こし、父が母の毛髪をハサミで2回切った。絞扼時間としては1分程であった。母の毛髪は45cm【図2】で本児の頸部の周囲は25cmであった。その後、ややうとうとしており普段より様子がおかしいため医療機関Aを受診。精査加療目的で医療機関Bを紹介受診した。

<p>医療機関受診時以降の治療経過 転帰</p>	<p>医療機関 B に受診時、意識清明でバイタルサインは異常なく、筋緊張を含めて神経学的所見も異常はみられなかった。 頸部に紐状のもので絞められたような索状痕あり【図 3】。顔面に溢血斑を多数認め、鬱血後であることが示唆された。眼球結膜に出血なし。口腔内に外傷はなく、体幹部に皮下出血などはみられなかった。 虐待を鑑別するため、両親を個別に聴取したが、供述に明らかな矛盾はなかった。全身骨 X 線検査では、明らかな骨折を認めなかった。経過観察目的に入院したが特に問題なく経過し翌日自宅退院とした。</p>
<p>キーワード</p>	<p>ヘアーターニケット、頸部絞扼</p>



1a

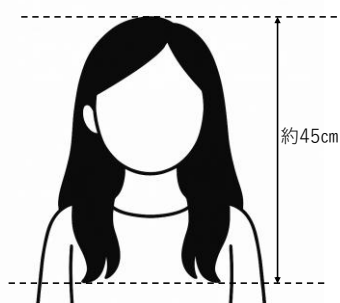


1b

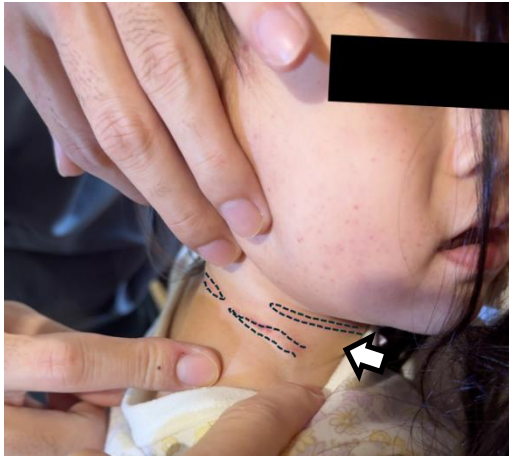【図 1】 両親と児の就寝中における位置関係のイメージ図

1a：就寝直後の位置関係

1b：就寝後の一定時間が経過したあとの位置関係



【図 2】 母の毛髪の長さ



【図3】頸部索状痕（点線で囲んでいる）  
上下で数 cm 離れており（矢印）人為的な絞扼ではないと判断。  
写真掲載について代諾者の許諾を得た。