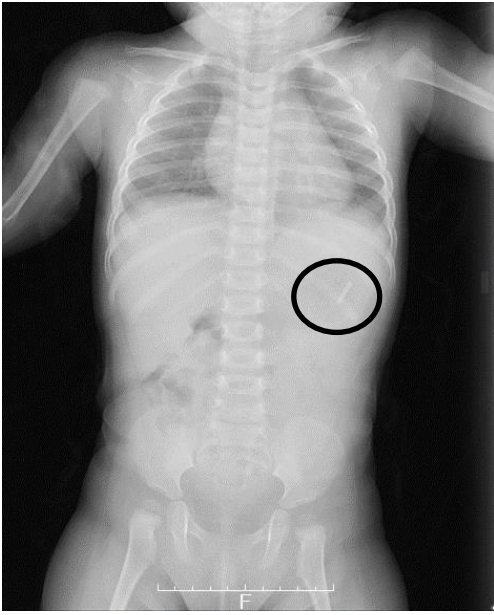


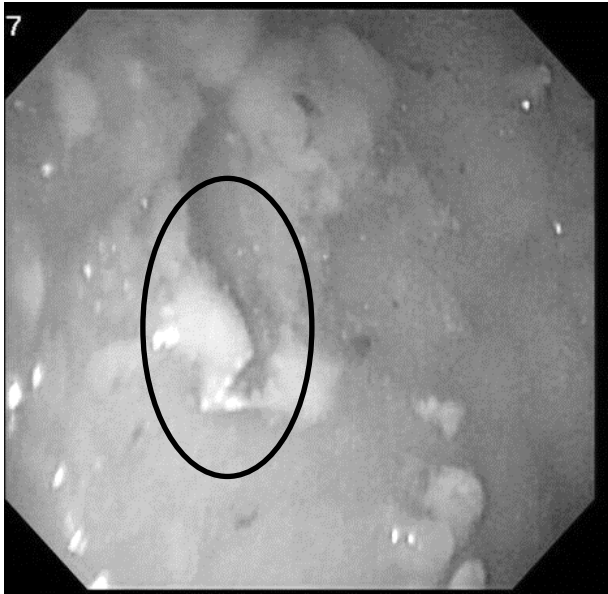Injury Alert (傷害速報)類似事例

加熱式タバコの誤飲による消化管異物 (No.121 金属片を内蔵した加熱式タバコの誤飲による消化管異物の類似事例 4)

事例	基本情報	年齢：0歳9か月 性別：女児 体重：8.6kg 身長：70cm
	家族構成	父、母、本児
	発達・既往歴	特記事項なし
臨床診断名		タバコ誤飲・金属片誤飲
医療費		入院 92,625円
原因対象	対象名称	加熱式タバコ 金属片内蔵タバコスティック
	入手経路 使用状況	2日前に母が新品を近隣のコンビニエンスストアで購入 母は1日15本ほどを日常的に喫煙している
発生状況	発生場所	自宅
	周囲の人 周囲の環境	本児と母のみ在宅
	発生年月日	2022年2月X日(水) 午後1時00分
	発生時の 詳しい様子 受診までの経緯	2022年2月X日午後1時ごろ、母親と二人で在宅。母親が買物のために外出しようとして荷物の準備をし、それを床に置いてトイレに行った。いつもは高い棚の上に置いている加熱式タバコも荷物の中に入れていた。母がトイレから出て戻ったところ、本児が荷物の中から加熱式タバコの箱を出してふたを開け、たばこ葉を口に入れていたところを発見した。午後1時半に医療機関を受診した。
医療機関受診時以降の 治療経過 転帰		本児は無症状であったが胸腹部単純X線写真【図1】で胃内に鋭利な金属片を同定した。消化管損傷・穿孔のリスクが高いと判断、小児科医・麻酔科医・消化器内科医の協働のもと、午後3時から全身麻酔下で上部内視鏡による摘出術を施行した。 行った治療・処置：全身麻酔、上部消化管内視鏡的摘除術 入院日数：2日間（うち集中治療室0日）、合併症・後遺症：なし 転帰・予後：良好
キーワード		加熱式タバコ、誤飲、金属片、消化管異物



【図1】
胸腹部単純レントゲン写真 : 胃内に1.5cmほどの金属片あり (円内)



【図2】上部消化管内視鏡画像 : 食物残渣に紛れる金属片 (円内)