

日本小児科学会こどもの生活環境改善委員会

Injury Alert (傷害速報)

No. 85 キャスター付きキャリーバッグからの転落による頭部外傷

事例	年齢：3歳5か月 性別：女児 体重：18 kg 身長：110 cm		
傷害の種類	転落		
原因対象物	キャスター付きのキャリーバッグ (高さ約60 cm)		
臨床診断名	急性硬膜外血腫 右側頭骨骨折		
医療費	291,523 円		
発生状況	発生場所	空港のターミナル内	
	周囲の人・状況	両親が付き添っていた。	
	発生年月日・時刻	2019年4月X日(金) 午後8時15分	
	発生時の詳しい様子と経緯	訪日外国人観光客で、受傷当日に空港に到着した。空港内でキャリーバッグの上に座っていたところ、後方へ転落して頭部を床面に打撲して受傷した。受傷から45分経過して嘔吐し始めの様子を見ていたが、受傷から約3.5時間経過した頃になって心配になったため、受傷現場から数キロメートル離れた駅にて救急要請した。	
治療経過と予後	病院到着時のバイタルサインは体温 36.9℃、呼吸数 24/分、脈拍 96/分、経皮的動脈血酸素飽和度 98% (室内気)、血圧 86/40 mmHg と明らかな異常は認めなかった。入眠していたが、覚醒させると意識清明であり、指示動作も入り、四肢の運動障害は認められなかった。身体診察では右側頭部に打撲痕を認めた以外に、明らかな外傷所見を認めなかった。ER 到着時に児は入眠していたことからそのまま頭部単純 CT を撮影した。頭部単純 CT では右側頭骨骨折と右急性硬膜外血腫の所見を認めた (図1, 2)。血液データでは明らかな異常所見を認めなかった。 上記の経過と所見から、PICU へ収容して保存的に経過観察する方針とした。入院後はけいれんや意識障害の出現はなく、入院翌日には一般病棟へ移動し、食事も通常どおり摂取可能だった。X+5日に退院となった。幸い当初の旅程どおりの帰国便に搭乗することができた。		

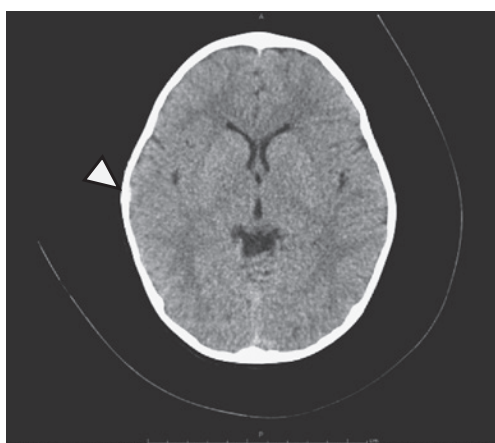


図1 受傷後撮影された頭部単純 CT 写真 (矢印は硬膜外血腫の部位を指している)

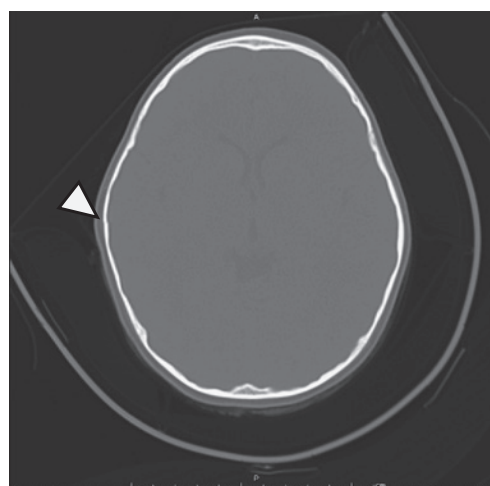


図2 受傷後撮影された頭部単純 CT 写真 (骨条件) (矢印は骨折部位を指している)

【こどもの生活環境改善委員会からのコメント】

本事例は、転落に伴う頭部外傷ではあるが、ベッドからの転落など家庭内でよく見られる外傷とは異なり、日常的に起こりうる遊びに伴う外傷として意義深い事例であるため、学会誌にも掲載し、学会員に広く知っていただく機会を設けることとした。