

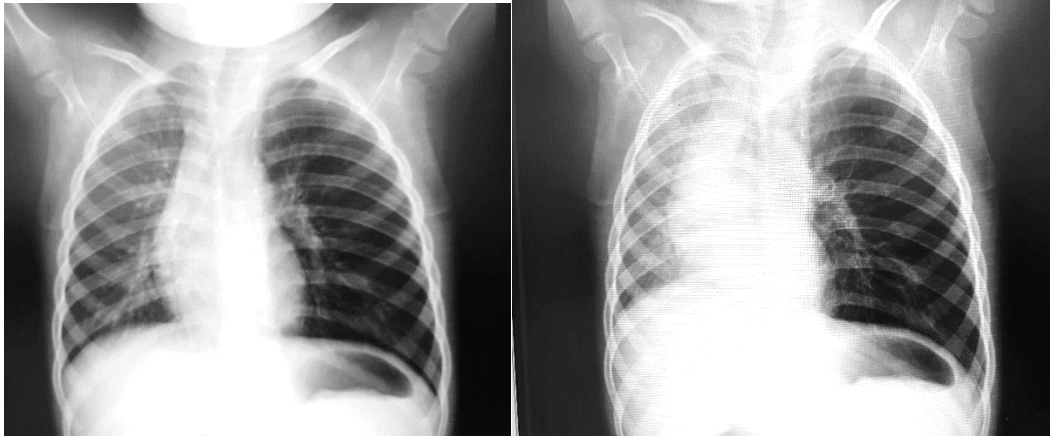
Injury Alert (傷害速報)類似事例

高分子吸水球の誤嚥による気管支異物(No.74 ビーズ型芳香消臭脱臭剤の誤嚥による気道異物 3)

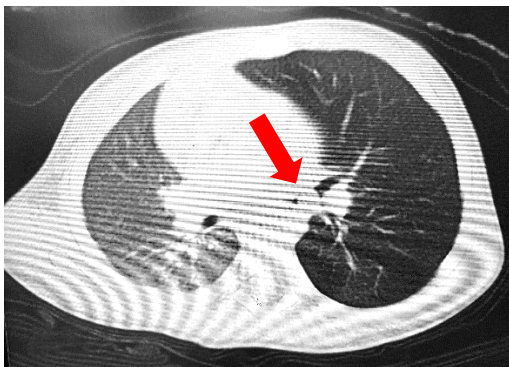
事例	基本情報	年齢：1歳 11か月 性別：女児 体重：11kg 身長：91cm
	家族構成	父、母、兄2人(3歳、8歳)、本児
	発達・既往歴	特記事項なし
臨床診断名		異物誤嚥、気管支異物
医療費		入院 621,060円
原因対象	対象名称	ぷよぷよボール(高分子吸水球:玩具, 膨らます前は1個 2mm大)
	入手経路 使用状況	2020年4月に、本児の兄のために、自宅近くのホームセンターで親が購入した。
発生状況	発生場所	自宅の居間
	周囲の人 周囲の環境	本児が居間で兄弟とともにぷよぷよボールで遊んでいた。そばに父親がいた。ぷよぷよボールは膨らます前のものを開封して使用しており、個数などは不明であった。
	発生年月日	2020年11月X日(金)
	発生時の 詳しい様子 受診までの経緯	11月X日、本児がぷよぷよボールを口の中に入れて飲み込んだのを父親が確認した。明らかな窒息や誤嚥を示唆する症状はなかった。数時間後に近医小児科Aを受診したが、異常を認めず経過観察とされた。X+1日に咳嗽が出現したため、近医耳鼻科Bを受診したところ、左肺の呼吸音減弱を指摘され、同日近医小児科Aを紹介受診した。感冒の診断で経過観察とされ、X+2日に排便時にぷよぷよボール1つの排泄があり、咳嗽も軽減傾向であったため、終診となっていた。明らかな呼吸困難などはないものの喘鳴は持続しており、X+20日に同胞が近医耳鼻科Bを受診した際に本児の聴診も行われ、左肺の呼吸音減弱が持続していたため、総合病院小児科Cを紹介受診した。総合病院小児科Cで撮影した胸部レントゲン写真でHolzknecht徴候が認められ、気管支異物を疑われ高次医療機関Dを紹介受診となった。

医療機関受診時
以降の治療経過
転帰


受診時は意識清明で、呼吸状態は安定しており、呼吸数 32 回/分、酸素飽和度 96%であった。胸部 X 線写真で Holzknacht 徴候を認め(図 1)、胸部造影 CT で左主気管支上下葉分岐部に 9mm 大の結節影を確認した(図 2)。左気管支異物の診断で緊急気管支鏡を施行し、膨張したぷよぷよボールを摘出した(図 3)。術後経過良好で後遺症なく術後 4 日で退院した。



【図 1】 吸気時（左）、呼気時（右）の胸部レントゲン検査。Holzknecht 徴候陽性。



【図 2】 入院時の CT 検査：左主気管支上下葉分岐部に 9mm 大の結節影あり。



【図 3】 摘出されたぷよぷよボール