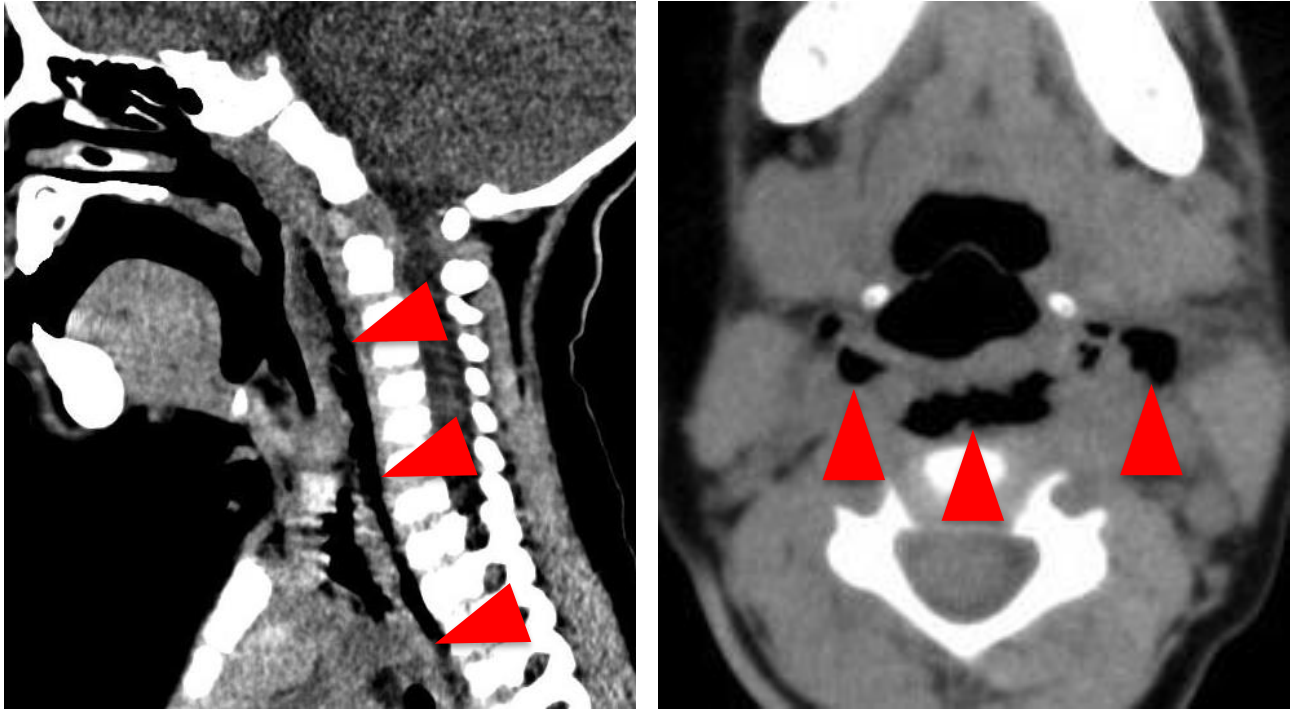


## Injury Alert (傷害速報)類似事例

## 歯ブラシによる口腔内外傷 (No.34 歯ブラシによる口腔内外傷の類似事例 9)

事例	基本情報	年齢：1歳 7か月 性別：男児 体重：10.3kg 身長：77cm
	家族構成	父、母、兄、本児
	発達・既往歴	特記事項なし
臨床診断名		咽頭挫創、縦隔気腫
医療費		入院 384,930円
原因対象	対象名称	歯ブラシ (仕上げ磨き用)
	入手経路 使用状況	以前から使用していたもの
発生状況	発生場所	自宅
	周囲の人 周囲の環境	近くに両親はいたが目を離していた
	発生年月日	2020年7月X日(日) 午後8時30分
	発生時の 詳しい様子 受診までの経緯	上記発生時刻の歯磨き時に、はじめは本児に柔らかい素材の歯ブラシを持たせていたが、その後、母が仕上げ磨き用歯ブラシを本児に渡してトイレに行った。母は父に声かけをしていたが、父は同胞の仕上げ磨きをしていて、両親とも本児から目を離していた。その間に、本児は和室へ走って行って転倒したものと思われる。母が気づいた時には、本児は転倒して啼泣していた。#8000に相談し、一晩様子を見ていたが、X+1日朝から発熱があり、同日午前9時に近医耳鼻科を受診した。硬口蓋の擦過と咽頭後壁の粘膜下出血があり、午前11時に高次医療機関へ紹介受診した。
医療機関受診時以降の治療経過 転帰		バイタルサインは体温38.1℃、SpO <sub>2</sub> 99%であり、中咽頭後壁に血腫と発赤があったが、その他の身体所見に異常を認めなかった。血液検査ではCRP 2.38mg/dL、WBC 18290/ $\mu$ Lと炎症反応の上昇しており、頭頸部CTでは、咽頭後間隙～第5胸椎レベルに及ぶ気腫を認めたが膿瘍形成は認めなかった。抗菌薬を6日間投与し、X+2日にCRP 5.21mg/dLまで上昇したが以降はピークアウトした。X+7日にCT検査で気腫の消失を確認し、X+10日に退院した。以降は別件での小児科フォローを続けているが現時点まで異常なく経過している。

キーワード	歯ブラシ、転倒、咽頭外傷、縦隔気腫
-------	-------------------



図：頭頸部単純 CT（入院時）

第 5 胸椎レベルまで及ぶ縦隔気腫を認め、矢状断では咽頭後間隙や傍咽頭間隙にまで気腫が認められた。