

Injury Alert (傷害速報)類似事例

No.26 ベビーカーによる指先の切断、No.46 ジューサーによる指挫創の類似事例

事 例	年齢：1歳5か月 性別：男 体重：12.1kg 身長：78.0cm	
傷害の種類	爪部分剥離	
原因対象物	入院用ベッド（小児・学童用ベッド）	
臨床診断名	右第4指爪部分剥離症	
医療費	他疾患で入院中であり、本外傷の為に特別医療費がかかったわけではない	
発生状況	発生場所	病院の居室内(個室)
	周囲の人・状況	祖母と遊んでいた
	発生年月日・時刻	2015年 6月 15日 午後1時 00分頃
発生時の詳しい様子 と経緯	肺炎・気管支喘息のため入院中の児で、入院6日目であった。右利きで左手背に輸液路が確保され、シーネ固定されていた。ベッドのセーフティロック（図1. 黒矢印）はレバー（図1. 縞矢印）から外れた状態であった。付き添っていた祖母が目を離したときに、ベッドの中にいた児が自分でベッドのセーフティロックとレバーの間に内側から指を入れて遊んでいたらしい（図2. 添付写真のボールペンはベッドの外から挿入しているが、実際は反対側であるベッドの中から指を挿入していた）。すると児が突然「痛い」といったので、慌てて祖母がベッド柵をあげたところ、セーフティロックとレバーの間に指が挟まり爪が部分的に剥がれた（図3）。	
治療経過と予後	ただちに診察したところ、出血はほとんどなく、爪が1/2ほど反転した状態だったため、生食で洗浄後、形成外科医によって用手整復し、イソジンゲルを外用後に絆創膏で圧迫固定を行った。2日後には爪はきれいに装着し、治療は終了した。	




図1. ベッドのセーフティロック（黒矢印）とレバー（縞矢印）。なおボールペンの直径1.2cmだが、本児の挟まれた指の最大径は1cmに満たなかった。




図 2. セーフティロックとレバーの間に挟まれた状況をボールペンを用いて再現。実際はベッドの上にいる児が指を入れたので、図と反対側から指が挿入されていた。

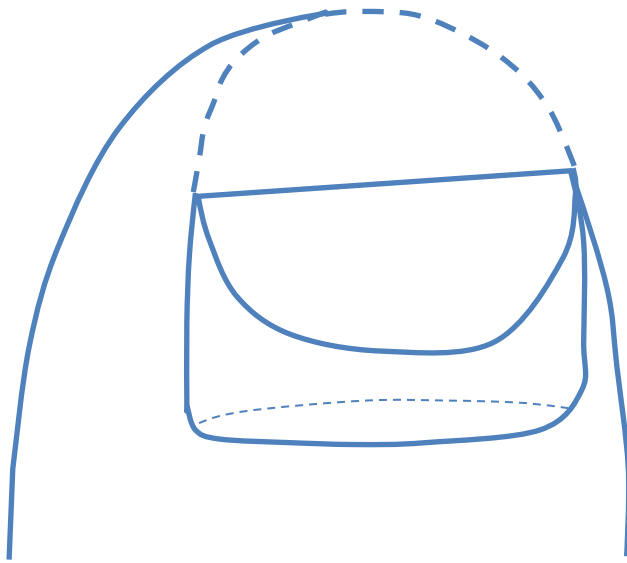


図 3. 斜線部の爪が剥離して反転した