

## Injury Alert (傷害速報)類似事例

## No.23 イヤホンのパーツによる食道異物の類似事例 3 (画鋸)

事 例	年齢：9 か月      性別：男      体重：7.0 k g      身長：66.5 c m	
傷害の種類	誤飲	
原因対象物	ダルマ型画鋸	
臨床診断名	異物誤飲	
発 生 状 況	発生年月 日・時刻	2014年    9月    22日    午前12時頃
	発生時の詳 しい様子と 経緯	自宅で遊んでいて、壁に刺さっているダルマ型画鋸がないことに母が気づいた。飲んだかも知れないとのことで近医を受診し、単純 X 線検査にて胃内に画鋸が見られたため当院に搬送された。
治療経過と予後	<p>当院救命センターに搬送され、来院時のバイタル・サインには異常なかった。ミダゾラムとペンタジンにて沈静を行い、内視鏡的に除去を試みた。画鋸は胃内に残存しており、吸引にて針先が内視鏡のフード内に取り込まれたためそのまま取り出した。</p> <p>その後胃内を確認したが、胃幽門部に画鋸によると思われるびらんが見られたが、明らかな穿孔所見は認めなかった。</p> <p>1日経過を見たが、腹痛などは認めず、経口摂取も可能であったため退院とした。</p>	

## Injury Alert (傷害速報)類似事例

## No.23 イヤホンのパーツによる食道異物の類似事例 4 (キーホルダーの留め金)

事例	年齢：1歳1か月 性別：女 体重：8.8kg 身長：71.9cm	
傷害の種類	誤飲	
原因対象物	キーホルダーの留め金 (5mm×15mm) (写真4)	
臨床診断名	食道異物	
発生状況	発生場所	自宅
	周囲の人・状況	不明
	発生年月日・時刻	2014年9月18日ごろ
	発生時の詳しい様子 と経緯	9月15日、夜間より咳嗽、微熱があり、9月16日の朝、前医を受診した。吸入、吸引、内服薬の処方を受けた。9月17日の夜間は咳嗽で眠れなかった。 9月18日、午前9時に前医を再受診し、RSウイルス抗原迅速検査が陽性であった。発熱、咳嗽が持続していたため、胸部X線写真を撮ったところ、右肺の陰影および、正中に円柱状の陰影を認めた。午前11時すぎに、再度胸部X線写真を撮った。正中の陰影はそのまま留まっており、食道異物が疑われたため紹介となった。
治療経過と予後	入院時の胸部X線写真(写真1, 2)では、正中に約1cmの棒状の陰影(写真1, 2の矢印)があり、食道異物と診断した。麻酔の上、内視鏡的に鉗子で把持して摘出した。キーホルダーの留め金(5mm×15mm)が食道粘膜にはまりこみ、食い込んでいた(写真3)。食道粘膜は、一部にびらんを認めたが、穿孔はなかった。術後に抗菌薬の静注を行った。後遺症はなく、9月22日に退院した。 兄弟が多く、自宅には色々なものが落ちており、何がなくなったか家族は把握できていなかった。	

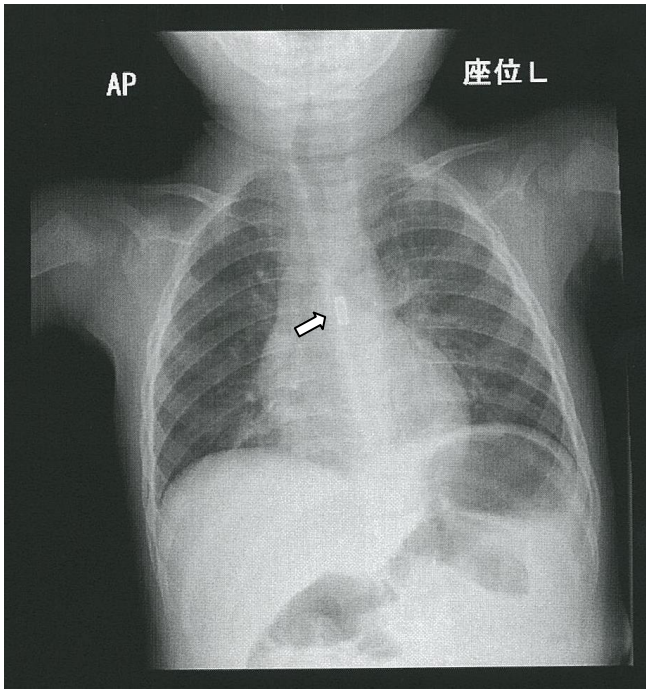


写真 1

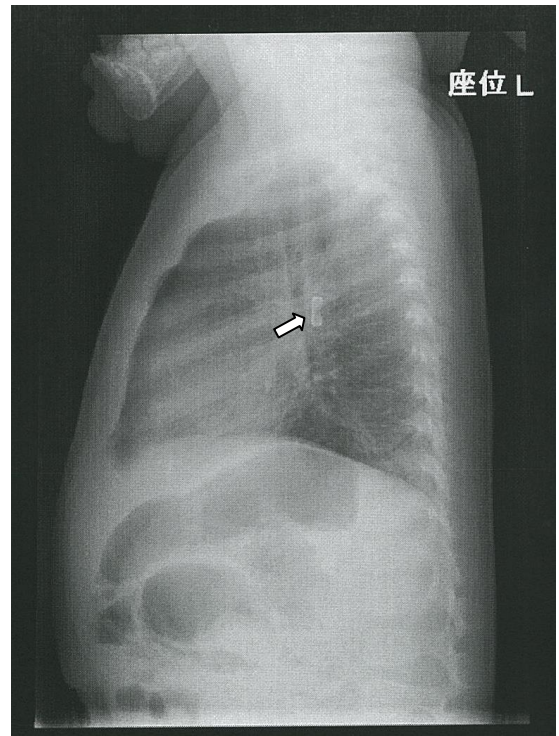


写真 2

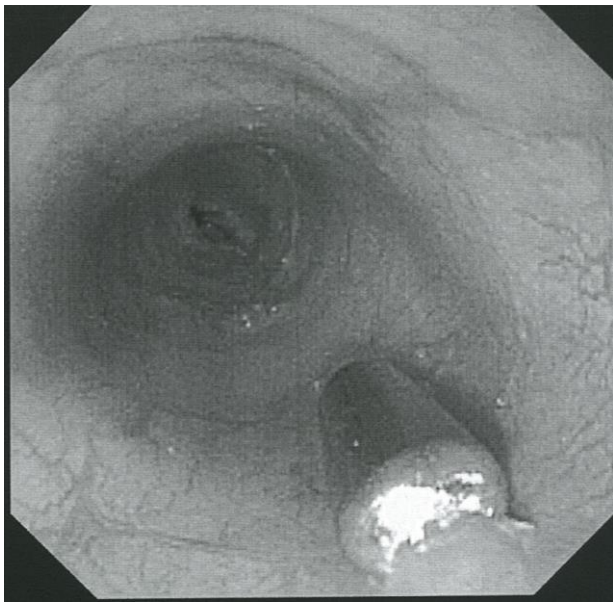


写真 3

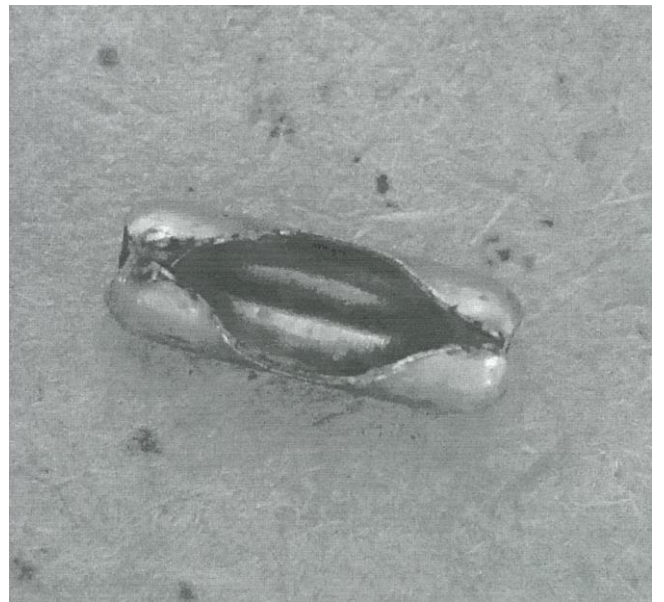

写真 4