

訂正

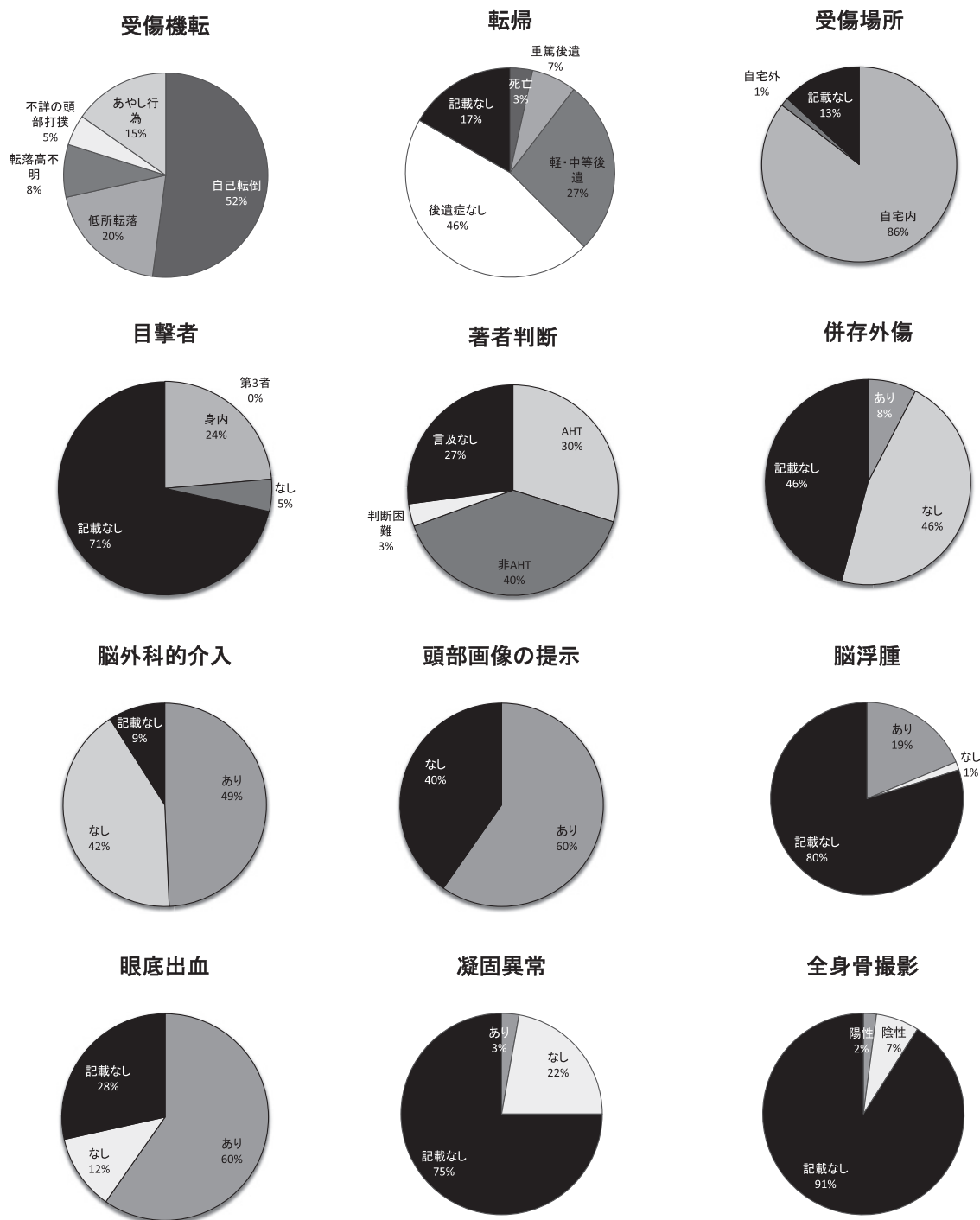
本誌第124巻第4号掲載の総説「低エネルギー外力性の硬膜下血腫における本邦の重篤/死亡事例の検討」(P668～686)において、非会員からの編集委員会への手紙(第124巻第10号P1555)を受け、第124巻第10号P1576～1577の通り表・グラフの訂正をさせていただきましたが、

- ・ Case119 および Case124 の性別の正誤が逆
 - ・ 図2の表・円グラフの眼底出血の正誤が逆
- であったことが判明しました。

またすべての対象論文を改めて著者らだけではなく複数の医療者で検証し、以下の修正点が追加で確認されたので再度修正の申し出をさせていただきます。

	箇所		正	誤
著者判断	表1	Case5	言及なし	AHT
	表2	Case33	非 AHT	言及なし
	表3	Case49	非 AHT	言及なし
	表4	Case136	非 AHT	AHT
併存外傷	表1	Case15, 16	不明	なし
眼底出血	表4	Case132	あり(詳記)	あり(定性)
脳外介入	表3	Case105	あり	なし
頭部画像	表2	Case31	CT, MRI, SPECT	CT, MRI
	表3	Case50, 89	CT, MRI, SPECT	CT, MRI
		Case102, 103	なし	CT
	表4	Case129	CT	なし
性別	表1	Case6, 27	女	男
		Case23	男	女
	表3	Case110	女	男
月齢	表3	Case77	9	7
著者	表1, 2	Case6, 30	Tomita H (脳)	Tomita K (脳)
	表2	Case32	鳥邊泰久 (小)	鳥邊泰久 (小)
備考	表3	Case51	前方転倒	後方転倒

なお、過去の訂正を含めた全ての訂正を行った上で改めて作成し直した図2の円グラフは以下のようになります。



今回のさらなる訂正が加わっても、やはりデータの傾向に変わりはなく、本文・考察内容について修正を行う必要性はないと判断しております。

杉立 玲, 溝口史剛, 松井 敦 (前橋赤十字病院小児科)